Aus der Chirurgischen Universitätsklinik zu München
Direktor: Prof. Dr. Magnus

Ein übergroßes Basalfibroid

Inaugural-Dissertation

zur

Erlangung der Doktorwürde in der Zahnheilkunde

der Hohen Medizinischen Fakultät der

Ludwig-Maximilian-Universität zu München

vorgelegt von

Irene Beuth
aus Osterode Ostpr.

München 1939.

Druck: Osteroder Zeitung G. m. b. H.

Meinen lieben Eltern!

R. UNIV.
BIBLIOTHEEK
LEIDEN

Unter den Neubildungen des Nasenrachenraumes muß neben den gewöhnlichen Nasenpolypen das Nasenrachenfibrom an erster Stelle genannt werden. Schon den Alten war diese eigenartige Geschwulstform bekannt. Ihre Ähnlichkeit mit den langen, fingerförmigen Fortsätzen der Polypen haben die Veranlassung gegeben, daß dieser Tiername von den Alten auf die Geschwulst übertragen und die Gewächse als Polypen bezeichnet wurden (Paul von Aegina).

Diese Geschwulst wird von Coenen ein Basalfibroid genannt. Es ist kein gewöhnliches Fibrom, da es sich durch seinen großen Gefäßreichtum, durch sein vorzugsweises Vorkommen an der Schädelbasis und durch sein an Alter und das Geschlecht gebundene Auftreten wesentlich von dem gemeinen Fibrom unterscheidet. Coenen hat es als Skelettumor gekennzeichnet, dessen Wurzel embryonale Absprengungen des knorpeligen Primordialkraniums darstellen. Gerade am Rachendach, diesem Angelpunkt der ganzen Schädelentwicklung, das entwicklungsgeschichtlich so schwierig zusammengesetzt ist, kann die geringste Zelldystrophie folgenschwer sein, daher dieser Standort des Basalfibroids und der Reichtum dieser ganzen Gegend an anderen embryonalen Geschwülsten. Ist es nun ein Skelettumor oder hat es Zugehörigkeit zum Skelettsystem, so liegt es ganz im Wachstumsvorgang desselben, wenn es gelegentlich echte Knochenbildung aufweist. Fock gibt folgende Begriffsbestimmung: „Das Basalfibroid ist vielleicht schon als ein Grenzfall einer Hyperplasie und einer Geschwulst aufzufassen, denn es fehlen ihm doch immerhin einige wichtige Begleiterscheinungen der echten Geschwulst, zum mindest ist die plötzliche Rückbildung bei einem bestimmten Alter etwas Ungewöhnliches."

Bekannte Fälle

Das Basalfibroid kommt selten vor. Dalavan sammelte zwischen 1890 und 1901 etwa 120 Fälle, Kobilinski bis 1907 261 Fälle. Jaques in Nancé sah beziehungsweise

operierte bis 1911 8 Fälle, Ferrere 18. Jn den letzten Jahren konnten auch größere Kliniken nur wenige Fälle aufzeichnen. So zum Beispiel berichtet Koch über 13 Fälle vom Jahre 1931 bis 36 in der Universitätsklinik in Münster in Westfalen. In der Universitätsklinik für Hals-Nasen-Ohren in München wurden von 1923—33 zehn Fälle wegen Basalfibroiden behandelt. Barnevater (Kopenhagen) berichtet über 15 Fälle in 14 Jahren.

In den besonderen Merkwürdigkeiten der Pathologie und Klinik dieser Geschwülste liegt wohl der Grund, daß dem Basalfibroid seit vielen Jahrzehnten so viel Aufmerksamkeit geschenkt wurde. Zwei Besonderheiten vor allem waren es, die nur schwer einer Beobachtung zugänglich waren: Die Basalfibroide kommen nur bei Männern vor, verbürgte Beobachtungen bei Frauen fehlen fast vollkommen. Fock begründet das Nichtvorkommen bei Frauen mit dem langsameren Schädelwachstum. Nach Szmurlo (Warschau) sollen zwar 13% der Geschwülste bei Frauen vorkommen, doch sollen sie sich dann so an das Entwicklungsalter halten und nicht so starke Wachstumsneigung zeigen. Eine andere Besonderheit, welcher außerordentliche klinische Wichtigkeit zukommt, ist darin zu finden, daß das Basalfibroid fast ausschließlich bei jungen Menschen und zwar gerade im Alter des stärksten Skelettwachstums auftritt. Beim männlichen Geschlecht finden wir sie in der überwiegenden Mehrzahl der Fälle vor dem 10. und nicht nach dem 25. Lebensjahr. Ausnahmen kommen jedoch vor, das jüngste Alter, in dem diese Geschwulst vorgefunden wurde, war ein 2jähriges Kind. Die Größe der Geschwulst war die einer Weintraube. (Dr. Hassan, Cairo.) Nach einer Zusammenstellung Fioderows von 137 bekannten Fällen verteilen sich die Fälle so, daß auf das Alter zwischen 10 und 15 Jahren 37% kommen, weitere 11% gehören dem Alter von 10 bis 25 Jahren an. Das gibt zu denken, ob die Mehrzahl der Geschwülste erst zur Zeit des Entwicklungsalters entsteht, oder ob die Gewächse seit frühester Kindheit vorhanden, erst zur Entwicklungszeit Erscheinungen machen.

Schon seit langer Zeit wurde beobachtet, daß das Basalfibroid bei älteren Männern nicht angetroffen wird. Ferreri betont, daß man sie tatsächlich nie im vorgeschrittenen Alter beobachtet. Von manchen Verfassern wurde das auf die Bösartigkeit der Geschwülste zurückgeführt, so daß die jungen Kranken nicht ein höheres Lebensalter erreichen können. Daß dies nicht auf alle

Fälle zutrifft und zutreffen kann, dafür findet man den Beweis im Schrifttum. Von französischen Ärzten ist zuerst einwandfrei festgestellt worden, daß derartige Geschwülste sich von selbst zurückbilden können.

> Pouchand erwähnt 1890 einen Fall, der nie Gegenstand eines chirurgischen Eingriffes war, sondern sich selbst überlassen blieb. Der „Polyp" füllte die rechte Nasenhälfte völlig aus und ragte mit einem nußgroßen Stück in den Pharynx hinein. Er nahm in der Folge an Größe zu. Von Zeit zu Zeit stellten sich Blutungen ein, die Geschwulst schien in solchen Zeiten bedeutend vergrößert, der Kranke fieberte. Nach 10 Tagen etwa gingen diese Erscheinungen zurück. Das Endergebnis einer Anzahl solcher Anfälle war, daß der Tumor sich völlig zurückbildete, vollständig aufgesogen wurde, es dauerte allerdings beinahe 20 Jahre.

Schon vor Gosselin, der den ersten genau beobachteten Fall dieser Art im Jahre 1873 beschrieb, hat Legonest 1865 die Aufmerksamkeit darauf gerichtet, daß die Nasenrachenpolypen bei Jugendlichen mit dem Ende des Wachstums des Trägers sich nicht mehr weiter entwickeln oder sich sogar zurückbilden können. Auf Grund der Erfahrungstatsache des Fehlens der Basalfibroide bei über 25jährigen hat Legouest die Meinung vertreten, daß derartige Geschwülse sich von selbst zurückbilden können. Weitere sichere Beobachtungen dieser Art wurden unter anderen von Bensch, Ferreri, Kutvirt gemacht.

> Von einem Nasenrachenfibrom, welches einerseits in die rechte Nasenhälfte, hauptsächlich aber in dorsaler und distaler Richtung so gewachsen ist, daß der ganze Nasenrachenraum von ihm ausgefüllt wurde, berichtet Wiskowsky, daß der ganze hinter den Muscheln gelegene Teil der Geschwulst beiläufig in 10 Tagen zerfiel. Die Ursachen hierfür sind bei dem 12jährigen Knaben wahrscheinlich einerseits mechanische (durch Einklemmen durch den Choanalring), andererseits entzündliche, hervorgerufen durch eine Symbiose der Spirillen mit den fusiformen Stäbchen, ähnlich wie bei einer Plaut-Vincent-Angina.

Nach Kutvirt beruht die manchmal beobachtete Selbstheilung der Geschwülste auf Bildung hyaliner Thromben in den stark erweiterten Venen, die zur Obliteration der Ge-

fäße zur Degeneration und zum Gewebstod führen. Ginsburg berichtet auf dem III. altrussischen Kongreß der Oto-Pharyngologen, daß die Involutution des Basalfibroids als ein gesetzmäßiger Vorgang, der durch eine Reihe endogener Ursachen, wie Wirkung der Inkrete, bewirkt wird, anzusehen ist.

Den früheren Beobachtern ist immer wieder aufgefallen, daß die klinische Bösartigkeit der Basalfibroide zu ihrer histologischen Gutartigkeit ganz und gar nicht passen will. Die Geschwulst verdrängt alles umliegende, gesunde Gewebe, ohne im eigentlichen Sinne das anliegende Gewebe selbst zu durchdringen, was sich auch im histologischen Schnitt in so fern bestätigt, als man immer eine im pathologisch-anatomischen Sinne gutartige Geschwulst vor sich hat. Im Gegensatz dazu ist der klinische Verlauf vielfach durchaus nicht entsprechend, um so mehr, je jünger der Kranke ist.

Mikroskopische Befunde

Nach Ballo bestehen die Geschwülste aus straffen, dichten und festen Bindegewebsfasern, die in gleichgerichteten, schmalen, wellenförmig verlaufenden Bündeln vereinigt sind. Elastische Fasern gibt es nur wenige. Im Zentrum sind nur spärliche Zellen enthalten, während die weiter außen gelegenen Teile zellreicher sind. Bensch führt an, daß man in diesen Geschwülsten Lager von unfertigem Gewebe finden könne, daß solche Teile beinahe nie fehlen und mitunter in einer solchen Menge vorkämen, daß die ganzen, beziehungsweise größeren Teile der Geschwulst an ein Sarkom erinnerten und irrtümlich auch als solches beschrieben wurde. Die Zellkerne wechseln sehr stark. Runde Kerne wechseln mit länglichen, spindelförmigen, keulen- und sternförmigen ab. In den einzelnen Geschwülsten verschieden häufig findet man Ansammlungen leukozythenähnlicher Zellen, die sich besonders häufig um die Blutgefäße herum zeigen. (Knapp, Eigle, Koch). Die Frage, ob diese rundlichen Zellen den eigentlichen Geschwulstzellen gleichwertig sind, oder ob sie durch eine Auswanderung aus den Gefäßen in die Geschwulst hineingekommen sind, kann verschieden beantwortet werden. Man findet sie ja auch (die leukozythenähnlichen Zellen) in der Nähe von Verletzungen, Narben und Geschwüren, das letztere dürfte wohl richtig sein. Es findet sich bei den histologischen Schnitten, die man aus den Fortsätzen der Nasenrachenfibrome gewonnen hat, in der Haupt-

sache reifes, fertig ausgebildetes Bindegewebe, das in einzelnen gleichgerichteten Bündeln angeordnet ist mit normaler Kernverteilung und Kernfärbung. Wesentlich anders verhält sich das Bindegewebe in den histologischen Bildern der Ursprungsstelle der Geschwulst. Hier ist das Gewebe noch als unfertig und unreif zu bezeichnen. (Güssow, Schempp, Koch, Knapp.) Die Bindegewebsfasern lassen sich nicht in einzelne Bündel, die in gleicher Richtung angeordnet sind, zerlegen. Die von Gieson-Färbung ist matter und nicht so ausgesprochen leuchtend rot, wie in den Schnitten, die aus den Fortsätzen stammen. Man wird nicht fehl gehen zu meinen, daß das Bindegewebe der Geschwulst einen langsamen Reifungsvorgang durchmacht. Aus dem unreifen Aufbau entwickelt es sich zur ausgereiften, normalen Bindegewebsfaser und das Wachstum erfährt mit der vorgeschrittenen Ausdifferenzierung einen gewissen Stillstand (Ballo). Das unterscheidet das Basalfibroid auch wiederum von den bösartigen Geschwülsten. Im Gegensatz zu letzteren kommen die Zellen, da das Wachstum langsamer ist, zu einem gewissen Ausreifen. Dieser Vorgang scheint in einem gewissen Zusammenhang mit dem Lebensalter des Kranken zu stehen. Je mehr er sich der oberen Grenze des Lebensalters, in dem erfahrungsgemäß die Basalfibroide besonders häufig vorkommen, also ungefähr dem 25. Lebensjahr nähert, desto mehr Zeit bleibt gewissermaßen den Zellen auszureifen und fertiges Bindegewebe zu bilden. In dem ausgereiften Bindegewebe kann nun der Vorgang der Involution einsetzen. Ballo gelangt zu dem Schluß, daß es in den stark elastischen Venen zu ausgedehnter Bildung von Thromben kommt, in der Hauptsache hyalinen Thromben. Die Arterien zeigen anfangs eine Verdickung ihrer Wand, so dann von der Adventitia aus beginnend eine hyaline Entartung ihrer Schichten und schließlich Obliteration. Im Anschluß daran kommt es zu einer starken Alteration des Geschwulstparenchyms. In der Mehrzahl der Geschwülste sind die Gefäße reichlich entwickelt. Sie finden sich von den kleinsten kapillaren Gefäßen bis zu großen Venen und Arterien, so daß man oft an ein Angiofibrom erinnert wird, besonders dann, wenn die Gefäßlichtungen sehr dicht aneinandergelegt sind. Die kleineren Kapillaren findet man häufiger blutleer an. Neben dem rein fibrösen Aufbau, der durch die reichliche Entwicklung von Fasern ausgezeichnet ist, findet sich in vielen Basalfibroiden an einzelnen Stellen ein weiches,

lockeres, ödematöses Bindegewebe als Parenchym. Durch die stark ödematöse Gewebsdurchtränkung entstehen so zum Teil Geschwülste mit myxomatösem Aufbau. Man sieht die Bindegewebsfibrillen dann durch Ödemflüssigkeit auseinandergedrängt; die Zellen vielgestaltig mit Fortsätzen, die sich durchflechten können. Borst wies darauf hin, daß in den kavernösen Nasenrachenpolypen die Kapillaren mehr auf die nach außen gelegenen Teile der Neubildung beschränkt sind, während nach der Geschwulstmitte zu sich große Venen und Gefäße finden. Die Hauptmasse der Geschwulst selbst ist gefäßarm. Güssow fand auf Grund seiner Untersuchungen ein allmähliches Ausreifen des Bindegewebes vom Stiel zu den Fortsätzen hin. Nach Benjamins ist für Basalfibroide histologisch die dicke Wand, die die Gefäße verschiedener Größe besitzt, bezeichnend. Zwischen bindegewebigen auch kollagenen Fasern sieht man Zellen, die denjenigen der glatten Muskelatur ähnlich sind. Keineswegs können sich diese Zellen zusammenziehen. Darin sieht der Verfasser den Grund des häufigen Nasenblutens. Auf Grund seiner histologischen Untersuchungen kommt Ginsberg zu dem Schluß, daß die Nasenrachenfibrome aus dem lymphoiden Gewebe der Schleimhaut des Nasenrachenraumes hervorgegangen sind. Die Tatsache des Vorhandenseins eines Retikulums in der subepithelialen, wie auch in den tiefer gelegenen Schichten der Geschwulst, weisen darauf hin. Und dabei liegt es um die Gefäße herum, wo zugleich mit dem Retikulum auch ein Gewebe mit einem groben, faserigen Aufbau vorliegt und sich endlich ein echtes, kollagenes, stellenweise hyalinisiertes Gewebe befindet.

Aetiologie und Pathogenese

Über die Pathogenese der Basalfibroide hat man viel gestritten, ihre Genese ist vielfach durch Theorien zu erklären versucht worden. Nach Bensch läßt sich die Ätiologie in einer irregeleiteten Entwicklung des Schädels suchen, in der Weise, daß das Periost der vorderen Flächen der Zerebralwirbelkörper aus unbekannten Gründen an einer Stelle unfähig Knochengewebe zu entwickeln, durch das physiologische Mehr an Ernährungsstoffen, die während der Entwicklungszeit zum Wachstum der Schädelknochen herbeigeführt werden, anstatt zu verknöchern, hypertrophiert. Diese Neubildungen entstehen an der Stelle der knorpeligen Bandverbindung des Schädels, also am ehesten an der Schädelbasis, am Rachendach,

wo das Keilbein mit dem Clivus zusammenstößt. Schempp zieht daraus den Schluß, daß mit Einstellung oder vollständiger Abschneidung der physiologischen Mehrzufuhr nach Abschluß der Schädelentwicklung mit einem Neuentstehen nicht mehr zu rechnen, ja daß ein Fortbestehen unverständlich und eine Rückbildung des Vorhandenen zu erwarten ist. Lange Zeit hindurch überwog die Ansicht von Nélaton und Maiconneuve, nach welcher die Ursprungsstelle am Keilbeinflügel, am Körper der obersten Wirbel, am Vomer und anliegenden Teilen. Gegen die Annahme, die ausschließlich einen Sitz im Nasenrachenraum zuläßt, halten andere daran fest, daß die Fibrome vom Recessus sphenoetmoidalis ausgehen und von hier sich auf den Bogen der Choanen an die Basis des Vomer an die Processus pterigoidei, in die Rosenmüllersche Grube, in die Keilbeinhöhle, in das Siebbeinlabyrinth und in die Kieferhöhle erstrecken. Jaques aus Nancy ist das Haupt der Schule, welche den ausschließlichen Sitz dieser Geschwülste am Rachendach leugnen und dafür den Ursprung an der Wandung der Nase annehmen. Zu den überzeugendsten Anfängern dieser Theorie gehört Uschermann. Nach ihm gibt uns gerade die Annahme eines Sitzes der Geschwulst am Keilbein Aufschlüsse über die Entstehungsweise dieser Polypen. Das Keilbein soll in seiner Entwicklung Eigentümlichkeiten darbieten, die ein stärkeres Wachstum des fibrösen Gewebes begünstigen. Es findet sich nämlich an der Vorderfläche des Keilbeins noch lange nach der Geburt eine 2—3 mm dicke Knorpelschicht, die mit der Intersphenoidalsynchondrose zusammenhängt. Ferner bilden sich vom 1. und 2. Lebensjahr an auf der Außenseite der Knorpelschicht Knochenplatten, deren Entwicklung nicht vor dem 10.—15. Lebensjahr abgeschlossen ist. Nach Uschermanns Ansicht geht also gerade in dem Alter, in dem das Basalfibroid vorherrscht, am Keilbein ein von Hyperämie begleiteter Wachstumsvorgang vor sich, der ab und zu in eine Geschwulstproliferation ausarten kann. Von Langenbeck entschied sich für eine Ursprungsstelle in der Gegend des Keilbeins. Ginsberg lehnt die alte Ansicht, wie sie zum Beispiel Gegenbauer vertritt, ab. Nicht die Chorda dorsalis ist als Ausgangspunkt anzusprechen, sondern nach Ginsbergs Meinung sind sie aus dem lymphoiden Gewebe der Schleimhaut des Nasenrachenraumes hervorgegangen.

In einer grundlegenden Arbeit hat neuerdings Coenen die Frage nach der Genese der Basalfibroide behandelt.

Er weist nach, daß embryonale Absprengungen des knorpeligen Primordialkraniums die Wurzel darstellen. Vier Typen sind zu unterscheiden:

1. Der basilare Typus (Stiel an der pars basilaris occipitis mit Einschluß des Keilbeins).
2. Der spheno-ethmoidale (choanale) Typ, der Stiel sitzt seitlich in der Nähe einer Choane oder **im** oder **am** Keilbeinkörper an der Vomerbasis oder an den hintersten Siebbeinzellen.
3. Der stets seitlich gelegene pterygo-maxilläre Typus (an der äußeren Lamelle des Flügelgaumenfortsatzes seitlich gegen die Wange wachsend).
4. Der seltene tubare Typus (das Gewächs hat seinen Stiel am Tubenknorpel und hängt wie ein Glockenschlägel im Epipharynx. Gerade am Rachendach, diesem Angelpunkt der ganzen Schädelentwicklung, das entwicklungsgeschichtlich so schwierig zusammengesetzt, kann die geringste Zelldystrophie folgenschwer sein. Daher dieser Standort des Basalfibroids und der Reichtum dieser ganzen Gegend an anderen embryonalen Geschwülsten, an Chordomen und an Tumoren der Rachendachhypophyse.

Citelli schreibt die auslösende Ursache dieser Fibroide einer Pharynxhypophyse zu. Er beschreibt einen Fall, bei dem er nach der Operation die Anheftungsstelle hat feststellen können und zwar am Gewölbe des Nasopharynx in der Medianlinie und fast 1 cm hinter der oberen Grenze des Choanalseptums, entsprach also dem Sitz der Rachenhypophyse. Der spanische Forscher Martin Calderin hat sich mit der Pharynxhypophyse eingehender beschäftigt: beim Embryo, Neugeborenen und Kinde findet man im Rachendach zwischen der Sutura spheno vomerica und sutura occipito sphenoidalis ein in Größe und Form wechselndes Gebilde, die Pharynxhypophyse. Sie zeigt histologisch denselben Bau wie der Vorderlappen der Hirnhypophyse und steht mit ihr in enger Gefäßverbindung durch den Canalis cranio-pharingeus, in dem ebenfalls Reste von Hypophysengewebe nachgewiesen worden sind. Sie stellt demnach eine Hypophysis aberrans dar, die in dem genannten Kanal bis zum Rachendach gewandert ist, ein Organ mit aktiver und endokriner Funktion gleich der der Hirnhypophyse und bildet mit dieser zusammen das hypophysäre System. Bei Rachenmandelhypertrophie

und im 4. 5. Lebensjahre, wo die Rachenmandel normalerweise sehr ausgedehnt ist, wird die Pharynxhypophyse von ihr überlagert. Damit zeigt das hypophysäre System in gewissen Lebensaltern und in pathologischen Fällen direkte Berührungsbeziehungen zur Rachenmandel, die bisher ausschließlich als ein lymphoides Abwehrorgan angesehen wurde ohne Beziehungen zum endokrinen System. Wie Calderin haben Torrini, Arni, Civalleri, Pende eine ständige Hypophysis pharingea in der Rachenmandel gefunden, dann aber auch vor allem ständige Gefäßverbindungen. Paolo Carco knüpft an Untersuchungen Citellis an, der einen Zusammenhang zwischen hypophysären Störungen und Erkrankungen des Nasenrachenraumes, insbesondere Wucherungen wahrscheinlich gemacht. Bei den so genau bekannten anatomischen und pathologischen Tatsachen erklärt er die Abweichung in der Funktion der Rachentonsille mit der Annahme, daß 1. die epithelialen Keime zu einem gewissen Zeitpunkt ihre Wucherungsfähigkeit wiedergewonnen und daß 2. die chromophilen Zellen, denen man den Drüsencharakter zuschreibt, ihre Sekretionstätigkeit vermehren und so das Periost des Rachendaches reizen und es zur Bildung von Tumoren, die den Nasenrachenfibromen entsprechen, anregt.

Chalderin faßt die Beziehungen noch weiter: Die auf Grund klinischer Beobachtungen vielfach vermutete innere Sekretion der Rachenmandel untersuchte er und stellte mit einem Glyzerinextrakt hypertrophischer Rachenmandeln von gut entwickelten Kindern und kleinen Rachenmandeln von unterentwickelten, schwächlichen Kindern Versuche an. Bei Einspritzung dieser Extrakte in den dorsalen Lymphsack oder das Gefäßsystem des Frosches fand er eine Verminderung der Herzamplitude in der systolischen Phase und eine Beschleunigung der Kontraktionen um 1/3 des Normalen, gleichzeitig eine Verminderung des systolischen Blutdruckes in gleicher Weise bei beiden Extrakten. Ferner spritzte er die Extrakte bei einem Wurf neugeborener Meerschweinchen in die Bauchhaut (nacheinander 7 Einspritzungen von 1 ccm, dann 14 Tage Pause). Das Ergebnis waren ausgesprochene Entwicklungshemmungen um etwa ein Viertel bis zur Hälfte gegenüber dem nicht behandelten Versuchstier, teilweise aber nicht regelmäßig, nach der Art des verwendeten Extraktes verschieden. Calderin schließt daraus folgende

Schlüsse: Die Rachenmandel ist ein Organ mit innerer Sekretion, deren Wirkung sich hauptsächlich auf die Regelung der Entwicklung erstreckt, in unmittelbarer Beziehung neben anderen Drüsen mit der Schilddrüse, dem Thymus und der Hypophyse. Ihre endokrine Veränderung läßt eine „Adenotoxin" genannte Substanz entstehen, deren hauptsächlichste Wirkung sich in einer Entwicklungshemmung äußert. Es bildet den wesentlichsten Grund zum Auftreten des Syndroms „Adenoidismus". Letzteres wird verstärkt durch methanische oder Gefäß-Einwirkungen der Rachenmandel auf die endokrinen Drüsen, vor allem die Pharynxhypophyse, die Hirnhypophyse und die Schilddrüse.

Klinisches

Wie das Basalfibroid in seinem histologischen Aufbau wechselt, so ist auch der klinische Verlauf des Leidens durch eine große Mannigfaltigkeit der Erscheinungen ausgezeichnet: Gewöhnlich klagen die Kranken zunächst über Undurchgängigkeit einer oder beider Nasenhälften, die Sprache klingt nasal, das Gehör kann sich allmählich verschlechtern (Tubenverlegung, Otitis media). Die Geschwulst kann nun den weichen und harten Gaumen vorwölben, bei intranasalen Fortsätzen pflegt das Septum verdrängt zu werden, die Nasenwurzel wird verbreitert. Ihre Farbe ist mehr blaurötlich oder bläulich grau bis fast weiß, je nach der härteren oder weicheren Beschaffenheit und Blutversorgung. Wird der weiche Gaumen vorgewölbt, so kann die Geschwulst im Mundrachen erscheinen, häufig wächst sie bis in der Nase bis zur unmittelbaren Sichtbarkeit nach vorn. Gewöhnlich stellt sich eine mehr schleimige oder eitrige Sekretion aus der Nase ein. Zu den häufigsten Zwischenfällen des Basalfibroids gehört die plötzlich auftretende Blutung, welche an Stärke wechseln kann, oft durch Wiederholung oder ihre Größe unmittelbar bedrohlich wird. So sehen dann die zur Behandlung kommenden Kranken manchmal außerordentlich blutarm aus.

Die Geschwülste breiten sich nicht nur im Nasenrachen, in der Nase und nach dem Mundrachen zu aus, sondern haben die Fähigkeit, Ausläufer in die Spalten und Höhlen des Schädels hereinzuschicken. Solche Fortsätze können in die Keilbein- und Kieferhöhle bis zur Wange, in die Augenhöhle und in die Schläfengegend hereinwachsen. Trotz des rücksichtslosen Wachstums des Basalfibroids wird von allen Verfassern immer wieder darauf hingewiesen, daß

sie niemals Tochtergeschwülste bilden und nicht das anliegende Gewebe durchdringen. Guthrie hebt hervor, daß die Geschwülste nicht nur die Weichteile sondern auch Knochenteile zerstören, aber doch nur eine rein mechanische Wirkung entfalten, denn niemals durchsetzen sie die Gewebe, mit denen sie in Berührung kommen. Man kann dann Auftreibungen der Wange, der Schläfe und Höherstehen eines Auges, Ödem der Weichteile, des Gesichtes und der Lider sehen. Benjamins beschreibt einen Fall, bei dem diese Geschwülste auch ins Endokranium eindrangen, wo es dann zu einem Stirnlappenabszeß und zu tödlicher Meningitis kam. Die Schädigungen, die im Gefolge dieser Einbrüche auftreten, betreffen vor allem das Auge. Auffallend ist, daß man nur ganz selten im Schrifttum Beschwerden von Seiten der Trigeminusäste vermerkt findet (Verfasser). So erwähnen unter ganz wenigen Verfassern Knapp z. B. Schmerzen durch Druck auf die Äste des Trigeminus. Schempp erwähnt Lähmungen von Augenmuskelnerven (Nervus oculomotoris, trochlearis, abducens). Ferner findet man bei Ferreri besonders Kopfdruck und Kopfschmerzen, Schwäche, Störung des Geruchsinns, Hyperthyroidismus und Braunfärbung der Haut als weitere Kennzeichen aufgezeichnet, die die Geschwülste hervorrufen. Nicht unerwähnt bleiben dürfen die klinischen Beobachtungen Citellis. Ein Kranker klagt über eine gewisse geistige Schwerfälligkeit mit Schlafneigung. Wenn er nicht gerade Kunden zu bedienen habe, (Kranke ist Haarschneider) so schlafe er fortwährend in seinem Laden. Sein Gedächtnis hat auch erheblich gelitten. Zwei Monate nach der Operation konnte der Kranke mit großer Freude berichten, daß, abgesehen von der Besserung der örtlichen Krankheitserscheinungen auch die Schlafsucht aufgehört, das Gedächtnis wäre wieder so gut wie früher.

Citelli stellt seine Auffassung in Gegensatz zu den Erklärungen anderer wissenschaftlichen Forscher, die er bei der Durchsicht des Schrifttums über die Geschwülste des Nasenrachenraumes gefunden hat. Wohl haben auch sie bei Fibromen jener Gebiete, auch da, wo dieselben noch nicht zur Aufhebung der Nasenatmung geführt hatten oder in den Schädel eingebrochen waren, wiederholt eine überaus merkwürdige Schlafsucht beobachtet, die man aber gewöhnlich durch CO^2 Intoxikation des Blutes infolge von erschwerter Atmung zu erklären suchte. Er aber sieht als auslösende Ursache die krankhaften Veränderungen der Pharynxhypophyse. Es ist nicht wunderlich, daß sekun-

däre entzündliche Vorgänge sowohl in der Geschwulst als auch in den benachbarten Geweben und Hohlräumen auftreten können. Das Basalfibroid wächst rücksichtslos, die Blutversorgung in der Geschwulst wird durch ihre Einkeilung in die engen Höhlen der Nase und ihre Nebenhöhlen behindert. Die Stauung, welche sich in Blutungen äußert, führt zu Ernährungsstörungen, zu Nekrose des Geschwulstgewebes und bei dem Bakterienreichtum der Nasenhöhle kommt es dann zur Geschwürsbildung und Jauchung. Ebenso werden durch Druck die Schleimhaut und die knöchernen Wände der umschließenden Höhlen zunächst verdrängt, dann in ihrer Ernährung gestört, es kann zu Usuren des Knochens und durch Sekretstauung zu Empyemen und Phlegmonen kommen, doch kann durch die entzündlichen Erscheinungen im Tumor selbst auch plötzlicher Zerfall unter Jauchung, also eine Art Selbstheilung auftreten. (Fälle von Huter, Bensch, Ferreri, Pouchand, Wiskowski).

Die Geschwindigkeit, mit der sich die Erscheinungen im einzelnen Fall entwickeln, ist ebenso, wie der ganze Verlauf, verschieden. Es gibt nach Schmidtmann rasch wachsende Basalfibroide, die dann meist weich und blutreich sind — zum ersten Male beschrieb Langenbeck gefäßreiche Formen des Basalfibroids dann wieder sehr langsam wachsende, welche von harter Beschaffenheit sind und von mehr grauer Farbe, also geringerem Blutreichtum. Nach Brady haben die Nasenrachenfibrome infolge Anwesenheit von elastischem Gewebe eine elastische Beschaffenheit.

Verlauf

Der Verlauf ist im ganzen nicht als günstig zu bezeichnen, wenn keine zweckentsprechende Behandlung stattfindet. Natürlich muß sie auch nach dem Einzelfall beurteilt werden. (Bestehen von Blutungen, Alter des Kranken.) Bei der Diagnose des Basalfibroids hat man vor allem echte Sarkome und die gewöhnlichen Schleim- und Nasenpolypen auszuschalten. Verwechslung mit Ca bei verhältnismäßig jungen Kranken wird nicht häufig vorkommen.

Abwartende Behandlung

Zu einem einheitlichen Standpunkt in dem therapeutischen Vorgehen bei Basalfibroiden ist man bis heute noch nicht gekommen. So wünschenswert es wäre, durch

eine nicht gefährliche vollständige Operation mit einem Schlage die Geschwulst und damit alle den Kranken drohenden Gefahren abzuwenden, so ist doch dieses Ziel auch heute noch nicht als erreicht zu bezeichnen.

Die abwartende Behandlung, Elektrolyse, Diathermie und Galvanokaustik, wird heute kaum mehr angewandt. Diese Eingriffe sind äußerst schmerzhaft, bringen außerdem die Gefahr starker Blutungen und phlegmonöser Entzündungen mit sich. Die Behandlung ist außerordentlich langwierig und erfordert sehr viele Einzelsitzungen in Abständen von wenigen Tagen. So hat Benjamins in einem Falle 100 mal! die elektrische Nadel einstechen müssen, bis der endgültige Erfolg erreicht war. Unbefriedigende Ergebnisse der Elektrolyse stellt Barnevater fest: sie wurde in vier Fällen mit einer Stromstärke von 200—300 mA (Narkose) verwendet. Einmal trafen hier außer dem Mißerfolg Zyanose und Krämpfe ein, die mit Ausschalten des Stromes aufhörten. In der Elektrokoagulation und Diathermieströmen ist gegenüber der Elektrolyse ein gewisser Vorzug darin zu sehen, daß nur wenige, etwa 2—6 Sitzungen, erforderlich sind. In einigen Fällen (z. B. bei Barnevater) blieb nur ein unbedeutender Rest zurück, der nicht mehr störte. Benjamins empfiehlt die einfache bipolare Elektrode, da die Verwendung mit einer aktiven Elektrode mit einfacher Nadel gefährlich werden kann, besonders durch die Unmöglichkeit, die Tiefe der Wirkung zu bestimmen. Die Koagulation kann dabei auf etwa ein Millimeter um die Nadel herum beschränkt werden. Nach Zerstörung eines Teiles in örtlicher Betäubung werden die angegriffenen Teile durch Schere entfernt, neue Tupfer mit Betäubungsflüssigkeit eingelegt, sodann diese Art der Behandlung wiederholt fortgesetzt. Die Galvanokaustik wird zumeist abgelehnt, weil starke Blutungen und Jauchung danach beobachtet sind (Kutvirt, Ferreri, Barnevater).

Operative Behandlung

Seit dem vor zwei Jahrzehnten über die ersten guten Erfolge der Strahlentherapie der Basalfibroide berichtet wurde, hat sie immer mehr Anhänger gefunden. Was erstrebt man nun mit der Strahlenbehandlung? „Nicht eine Zerstörung, Nekrotisierung des Tumorgewebes, die kann man auch mit anderen Behandlungsmitteln (b. Z. Diathermiekoagulation) erreichen. Man sucht vielmehr eine Um- und Rückbildung des Geschwulstgewebes, die zur physiologischen Rückbildung bei der Selbstinvolution in Parallele

gesetzt werden kann, gleichmäßig in seinem ganzen Bereiche herbeizuführen." (Schempp). Ganz konnte sie aber die chirurgischen Eingriffe nicht verdrängen. Es gibt auch heute noch Verfasser, welche die Operation der Bestrahlung vorziehen oder wenigstens beide miteinander zu verbinden suchen.

Als unzulänglich haben sich die Operationsarten erwiesen, welche die Geschwulst durch die Nasenöffnung oder vom Munde her ohne Zugangsoperation zu beseitigen suchen. Zur vollständigen Beseitigung genügen sie häufig nicht. Es ist auch unangenehm, bei der Gefahr schwerer Blutungen im Dunkeln arbeiten zu müssen. Von den großen Eingriffen als Voroperation, ist man heute ganz abgekommen. Erwähnt seien davon die temporäre ein- oder doppelseitige Oberkieferresektion von Langenbeck, Kocher, die Aufklappung der Kiefer nach Partsch oder die Spaltung des Gaumensegels. Wie viele andere Verfasser verwirft auch Herbert Tilly die temporäre Resektion des Oberkiefers, weil diese eine Zerstörung des harten und weichen Gaumens bedingt und die hintere Tamponade unmöglich macht. Für einfach und gefahrlos empfiehlt von Uschermann die trans-maxillar-nasale Methode, sie ist sehr übersichtig und gestattet, der Blutung leicht Herr zu werden. Studer hat die Operation nach Killian mit Resektion des Siebbeins ausgeführt. Dieses Verfahren gibt nach seiner Meinung gute Uebersicht und gestattet daher leichtere Beherrschung der Blutung. Heute hat sich die Operation nach Denker in der chirurgischen Behandlung der Basalfibroide fast allgemein durchgesetzt. Sie ist für die meisten Geschwülste eine zweckmäßige Operation, bei welcher, von der Übergangsfalte der Schleimhaut am Oberkiefer ausgehend, ohne Hautschnitt die vordere und nasale Wand der Oberkieferhöhle resiziert wird, um die Geschwulst gut freizulegen. Der Eingriff nach Denker vermeidet Entstellungen, ein Vorteil, der gerade im Bereich des Gesichtes mit ausschlaggebend ist. Durch Resektion der hinteren Kieferhöhlenwand sind auch Fortsätze der Geschwulst in der Flügelgaumengrube zu erreichen. In der Hals-Nasen-Ohren-Klinik der Universität in Frankfurt am Main hat sich die Operation nach Denker am besten bewährt. Fünf operierte Fälle bewiesen, daß bei entsprechendem Allgemeinzustand der operativen Behandlung vor der abwartenden der Vorzug zu geben ist. In vier Fällen gelang es, die Geschwulst in örtlicher Betäubung zu entfernen.

Nur ein Fall mußte wegen seiner Ausdehnung in Narkose vermittels perroraler Tubage operiert werden. Hierbei kam es zu einer großen Blutung. Ueber gute Erfolge der Operationsart nach Denker berichtet Knapp. Einen Fall gebe ich hier wieder:

P. Otto, 16½ Jahre. Vorgeschichte:

Vor etwa 5 Jahren zwei mal „Polypen" entfernt. Vor einem Jahr langsam einsetzende Behinderung der Nasenatmung. Konsultation von zwei Ärzten, die den Beschwerden keine besondere Bedeutung beimaßen. Verlegung der Nase nahm zu. Facharzt stellte in der Tiefe der rechten Nasenseite polypenartige Geschwulstmassen vom Epipharynx ausgehend fest, die bei Berührung leicht bluteten. Am 7. 7. submucose Septumresektion. Versuch, die Geschwulst zu entfernen, scheiterte an starker Blutung.

Einige Tage später Probeexzision: „Angiofibrom."

Befund am 18. 8. 36. Nase: Zustand nach submuköser Septumresektion: Das rechte Lumen in der Tiefe durch einen glatten, hellroten Tumor verlegt.

Blutstatus: Er. 5 250 000, Leuk. 4 600, Hgl. 81%. Blutbild: normal.

28. 8. Operation in Äthernarkose nach Denker. Nach Resektion der rechten, seitlichen Nasenwand einschließlich der vorderen Hälfte der mittleren Muschel gelingt es, den Tumor, der am Dach und an der Seitenwand des Nasenrachenraums breitbasig festsitzt, mit der Zange zu fassen, ihn vollständig und im ganzen loszureißen. Mäßig starke Blutung. Makroskopisch kein Tumorgewebe mehr sichtbar.

16. 9. In der Wundhöhle mäßig starke Borkenbildung. Von dem Dach des Epipharynx wölbt sich ein flacher, kleiner Wulst vor. (Tumorrest?) Entlassung in ambulante Beobachtung. Bei den späteren Nachuntersuchungen hat sich der Wulst am Rachendach zu einem ganz flachen Polster zurückgebildet. anscheinend narbig geschrumpftes Granulationsgewebe. Die Nasenatmung ist frei, ganz geringe Borkenbildung. Letzte Nachuntersuchung am 15. 3. 37.

Allen vollständigen Operationsarten haften Nachteile an. Robert Neuenborn aus Krefeld vertritt die Meinung (erwähnt bei Ferreri), daß die Operation großen Stils bei den eigentlichen Nasenrachenfibromen gefährlicher sind, als die Geschwülste selbst. Vielfach sind auch bei dem chirurgischen Eingriff nach Denker starke Blutverluste nicht vermeidbar. Auch bei nicht zu langer Dauer der Operation sind die Kranken sehr ausgeblutet, ja die Blutung kann unmittelbar lebensgefährlich werden, wenn der Geschwulststiel oder seine Fortsätze abgetrennt werden. So liest man denn im Schrifttum, daß oft unmittelbar im Anschluß an die Operation, manchmal sogar während derselben, eine Blutübertragung notwendig war. In einigen Fällen hat man, um die Blutungen einzuschränken, die Unterbindung der Carotis externa ausgeführt (M. Greif). Jedoch lehren die Erfahrungen Knapps, daß diese Maßnahme infolge der Anastomosen des Gebietes mit der anderen Seite nicht vor stärkeren Blutungen schützt. Mit mehr Erfolg hat Payer die Infiltration der Geschwulst mit Adrenalin durchgeführt.

Die durchschnittliche Sterblichkeit der vollständigen operativen Eingriffe ist verhältnismäßig hoch. Kobilinski gibt sie nach einer Sammlung von etwa 284 Fällen, die nach den verschiedensten Operationsarten ausgeführt sind, mit 10,9% an (angeführt bei Schempp). Dabei ist zu bedenken, daß es sich bei dem Basalfibroid doch um eine wenigstens histologisch gutartige Geschwulst handelt. Verblutung, Otitis media sind häufig die Todesursache. Bei Studer hat z. B. schon eine 24stündige Tamponade genügt, um eine Otitis media herbeizuführen.

Einen großen Nachteil hat das rein operative Vorgehen bei Basalfibroiden. Selbst bei noch so sorgfältiger Entfernung alles, mit bloßem Auge erkennbaren Geschwulstgewebes ist man nicht vor ihrem Wiederauftreten sicher. So war die Notwendigkeit, in vielen Fällen erneut zu operieren, der Grund dafür, die rein chirurgische Behandlung aufzugeben und die Operation mit der Bestrahlung zu verbinden. Nicht nur nach den früher üblichen tiefeingreifenden Operationsarten kam es zu nochmaligem Auftreten des Basalfibroids, sondern auch bei der Art nach Denker. Er selbst hatte bei allen seinen Fällen mehrfach operieren müssen. Diese Tatsache braucht ja nicht an sich gegen die Operationsart zu sprechen. Möglicher ist, wie Ferreri wiederholt hervorhebt, daß man den tatsächlichen Sitz nicht kennt und daher das öftere

Wiederauftreten herrührt. Andererseits liegen auch eine Reihe von Veröffentlichungen über gute Erfolge vor (Uschermann, Knapp, Albrecht), so daß ihre Vorteile gegenüber anderen Operationsarten außer Zweifel stehen. Coenen beobachtete, daß die Selbstinvolution in solchen Fällen besonders frühzeitig einsetzte, bei welchen Teiloperationen der Geschwulst vorgenommen wurden. Ganz entgegengesetzter Richtung gehen die Erfahrungen Schempps, daß nämlich nach unvollständig durchgeführten Operationen von Basalfibroiden eine außerordentliche Neigung zum Wiederauftreten besteht.

Operation in Verbindung mit Radiumbestrahlung

Um diese Gefahr zu vermeiden, ist von manchen Verfassern die Bestrahlung mit Röntgen oder Radium nach der Operation empfohlen worden. Auf Grund der Erfahrungen, die Knapp an 11 in der Klinik behandelten Basalfibroiden gesammelt hat, empfiehlt er Operation in Verbindung mit Radiumbestrahlung. Diese Behandlung soll noch die sicherste Gewähr zur völligen Beseitigung der Geschwulst bieten. Das Basalfibroid wurde größtenteils operativ entfernt und der basale Geschwulstrest mit Radium bestrahlt. Bei diesem Vorgehen wird der Stiel der Neubildung, der das noch am wenigsten reife Gewebe aufweist, am sichersten getroffen, denn bekanntlich spricht unreifes Gewebe am besten auf Strahlenbehandlung an. In keinem der fünf Fälle kam es danach zu erneutem Auftreten der Geschwülste.

Torrini erwähnt zwei Fälle, die nach vergeblicher chirurgischer Behandlung mit Radium geheilt wurden. Sudter hat bei 12 beobachteten Fällen immer wieder die Erfahrung gemacht, daß nach der Radiumbestrahlung der Rezidive die Kranken vor neuem Auftreten der Basalfibroide befreit waren.

Operation in Verbindung mit Radiumbestrahlung

W. Aloys, 19 Jahre.

Vorgeschichte: Seit Ende 1931 langsam wachsende Geschwulst der linken Wange. Oktober 1931 Untersuchung in der Chir. Klinik. Damaliger Befund: In der Gegend der linken Parotis eine Anschwellung, die sich bis zur Schläfe erstreckt, nach unten etwa mit der Oberkiefergrenze aufhört. Vorn reicht sie 2–3 cm hinter den Mund-

winkel. Von der Mundhöhle aus nur eine ganz leichte Vertiefung des Parotisausführungsganges zu sehen. Nase: Linke Choane von tumorartigem Gebilde, fast völlig verlegt. Nebenhöhlen röntgenologisch ohne Befund. 11. 1. 1932 Vorwölbung an der Wange zugenommen. Unterhalb des linken Jochbogens am Eingang zur Flügelgaumengrube ein hartes, ovales verschiebliches Gebilde. Am 14. 1. 1932 Operation in örtlicher Betäubung. Hautschnitt über dem Tumor. Unter dem Bichatschen Fettpfropf grauweiße, zapfenförmige Geschwulst, die sich in die Flügelgaumengrube hinein erstreckt.

Temporäre Aufklappung des Jochbogens. Tumor reicht bis an die Schädelbasis und geht von der linken Seite des Keilbeinkörpers aus. Größe des herausgenommenen Tumors 9:5:4 cm. Histologische Untersuchung: Sternzellenfibroid. Februar 1932 Überweisung in die hiesige Klinik.

Befund: Die linke mittlere Muschel liegt in der hinteren Hälfte dem Septum bezw. dem Vomer an. Die obere Hälfte der mittleren Muschel geht in der Choanalebene in ein höckeriges, tumorartiges Polster über, das die Rosenmüllersche Grube ausfüllt.

Operation in Oberflächenanästhesie. Farbe des Tumors deutlich blasser als die der Muschel. Auffallend geringe Blutung bei Entfernung eines Stückes des Tumors. Man stößt dann mit der Zange in 12 cm Tiefe auf knöchernen Widerstand. Sondierung zeigt, daß das ganze Siebbeinlabyrinth im rückwärtigen Teil aufgegangen ist; er selbst ist breit in die Flügelgaumengrube eingewuchert. Radikale Entfernung nicht möglich.

Einlegen einer Radiumkapsel in die Operationshöhle. Dosis: 520 mgh. Nachuntersuchung im März 33. Kein Tumorgewebe mehr erkennbar.

In dem Schrifttum kann man auch Fälle vorfinden, die nicht auf Radiumbehandlung ansprechen. 1932 bekam Nelson ein ausgedehntes Nasenrachenfibrom in Behandlung. Bei der Untersuchung fand sich in der hinteren Hälfte der rechten Nasenseite eine Geschwulst, die bis in den Nasenrachenraum reichte und von vorneher auch durch die linke Choanalöffnung sichtbar war. Röntgenologisch fand sich Verdickung der Schleimhaut beider Kieferhöhlen und der rechten Stirnhöhle. Da nach der Operation die

Geschwulst wieder auftrat, wurde im April 1933 mit Radium bestrahlt (50 mgh). Wiederholung der Radiumbestrahlung (25 mgeh) und im Dezember (75 mgeh) desselben Jahres. Im Oktober 34 wurde auf perimaxilarem Wege ein 3,5 cm langer und 1,8 cm dicker Tumor mit höckeriger Oberfläche operativ entfernt.

Operation in Verbindung mit Röntgenstrahlen

Ungefähr gleichzeitig, mit den ersten Versuchen, Basalfibroide mit Radium zu beeinflussen, wurden auch die Röntgenstrahlen zur Behandlung herangezogen. So war es wohl zuerst Denker, der 1915 die Röntgenbehandlung bei einem 13jährigen Jungen versuchte ohne Erfolg. Sicher kann man hier mit Schempp eine ungenügende Röntgentechnik dafür verantwortlich machen, die damals noch nicht hinreichend entwickelt war.

Zwei Fälle Breitländers zeitigen einen vollen Erfolg der Röntgenbestrahlung. In beiden Fällen geht man nach öfteren chirurgischen Eingriffen zur Röntgenbestrahlung über. In einem Falle war es ein 15jähriger Junge, der seit längerer Zeit an völliger Verlegung der Nasenatmung und häufigem starken Nasenbluten litt. Mit 80% Herddosis wurde die Röntgenbestrahlung ausgeführt. Nach 14 Tagen war die Nasenatmung frei, nach sechs Wochen hatte sich die Geschwulst auf ⅓ ihrer ursprünglichen Größe verkleinert.

In dem anderen Fall wurde von vier Feldern aus die Geschwulst mit einer Herddosis von 100–110% bestrahlt. Nach drei Monaten war der Tumor wesentlich verkleinert, acht Wochen nach einer zweiten Bestrahlung wurde die Nasenatmung völlig frei gefunden. Nach einer dritten Röntgenserie ging die Geschwulst auf Haselnußgröße zurück. Der Kranke war bei einer drei Jahre nach der ersten Behandlung erfolgten Nachuntersuchung beschwerdefrei.

Auch die Strahlenbehandlung vor der Operation ist befürwortet worden. Nach Schempps Meinung wird man sich darauf beschränken, erst längere Zeit nach Durchführung der Röntgen- oder Radiumbestrahlung eine Operation durchzuführen. Er hat die Beobachtung gemacht, daß die Basalfibroide ihre auf die Bestrahlung zurückzuführende Neigung zur Rückbildung noch über viele Monate beibehalten, so daß ein chirurgischer Eingriff nicht mehr nötig ist. „Bestrahlt man schon", sagt Schempp

„um die Gefäße zu veröden und die Blutungsgefahr dadurch herabzusetzen, so kann man auch in fast allen Fällen auch so zum Erfolge kommen".

Die Strahlenbehandlung

Einige Forscher lehnen auf Grund ihrer guten Erfolge mit der Strahlenbehandlung die chirurgischen Eingriffe zur Beseitigung der Nasenrachenfibrome ab. (Berven z. B.) Den einzigen Nachteil, den man der Strahlenbehandlung vorwerfen kann, findet man darin, daß die Wirkung eine Zeit auf sich warten läßt.

Die Strahlentherapie verfolgt ähnlich der Chirurgie die Absicht der Zerstörung der Geschwulst. Der Erfolg ist gleich der an den Geschwulstherd herangebrachten Strahlendosis. Zur Wirkung gelangen die Strahlen, die in den Zellen absorbiert werden. Die Geschwulst wird um so sicherer zur Abheilung und Ausheilung gebracht, je mehr normales Gewebe durch die Strahlen geschont wird. Die Strahlentherapie verzichtet daher nicht nur auf verstümmelnde Auswirkungen im Sinne von Exzisionen und Extirpationen kranken einschließlich gesunden Gewebes unter Aufhebung seiner in normalem Zustand tätigen Funktion, sondern ihr Heilerfolg.

Etwas Genaues über den Angriffspunkt der Strahlen im Basalfibroid zu wissen, sind wir heute noch nicht in der Lage. Jüngling nahm an, daß die Strahlen auf die zahlreichen Gefäße der Geschwulst hauptsächlich auf ihre Intima wirkt, ähnlich wie es bei der Strahlenwirkung auf Angiome der Fall ist. Es müßte also den Gefäßen des Basalfibroids schon eine ganz besondere Empfindlichkeit zugeschrieben werden, wollte man sie als Angriffspunkt der Strahlen auffassen. Dem entspricht auch die Ansicht Bryson Delevan. Die Geschwülste weisen nach seiner Meinung eine wohlabgegrenzte, gefäßreiche Umkleidung auf, gegen die das Radium besonders wirksam ist. Diese Kapsel liegt mehr oberflächlich und ist durch die Radiumstrahlen leicht zu treffen. Da die Wirkung des Radium ungefähr ½ cm in die Tiefe reicht, genügt nach seiner Meinung die einfache Applikation und die Radiumpunktur ist überflüssig.

Nach Knapps Erfolgen mit der Bestrahlung des Geschwulststieles ist es fast ebenso naheliegend, den bindegewebigen Teil des Basalfibroids als Angriffspunkt aufzufassen. Interessant sind in dieser Hinsicht die histolo-

gischen Befunde, die Güssow an bestrahlten Basalfibroiden erleben konnte: gerade bei solchen fand er Plasmazellen-infiltrationen. Es ist über die Veränderung des Bindegewebes nach Bestrahlung noch nicht viel Sicheres bekannt, sodaß sich über die Heilaussichten vorher nichts aussagen läßt.

Die Frage, ob Röntgen oder Radium den Vorzug verdienen, bleibt bis jetzt noch offen. Es hat aber in der letzten Zeit den Anschein, als ob die Röntgenstrahlen bei reiner Strahlenbehandlung die besseren Ergebnisse zeigt. Eine günstige Wirkung dieser Bestrahlung sahen unter anderen Krecke. Ledermann und Kuznitzki gaben die Röntgenbestrahlung zu gunsten der Radiumbehandlung auf. Berven bestrahlte mit großen Mengen Radium wiederholt, bis der Tumor verschwunden war. 23 von 30 Geschwülsten blieben seit mehr als 15 Jahren beschwerdefrei. Im Gegensatz zu Berven, der wegen der in Schweden zur Verfügung stehenden Radiummengen auf Distanz bestrahlen konnte, ist in Deutschland, wo nur verhältnismäßig geringe Radiummengen vorhanden sind, die Bestrahlung hauptsächlich in Form der Kontaktbestrahlung mittels flächenhafter Dosen oder Tuben oder als intratumerale Bestrahlung durch „Spickung" der Geschwulst (Nadeln, Emanationskapillaren) durchführbar. Knapp sieht in der direkten Berührung des Radiumträgers mit der Oberfläche der Geschwulst durch Verletzung der oberflächlich gelegenen zartwandigen kavernösen Räume die Gefahr zu starken Blutungen. Es ist ein Nachteil, welcher für die Röntgenbestrahlung wegfällt. Distanzbestrahlung von außen empfehlen besonders Beck und Rapp für die nach der Schläfe und Wange durchgewachsenen Geschwülste. Einen gleichmäßigen Heilerfolg gewährt die alleinige Radiumbehandlung der Basalfibroide heute noch nicht. Knapp, Beck und Rapp sehen die beste Aussicht auf Erfolg in der Verbindung Operation und Bestrahlung.

Schempp: „Das Nasenrachenfibrom ist eines der dankbarsten Gegenstände der chirurgischen Röntgentherapie. Sie hat nach seiner Meinung die beste Aussicht auf Erfolg. Auch bei Jüngling, Breitländer, Albrecht, Koch und Eigler hat sie sich gut bewährt. Jüngling hatte in sieben Fällen einen vollen Erfolg und erklärt die Röntgenbestrahlung stets zu versuchen, ehe ein operativer Eingriff vorgenommen wird. Den gleichen Standpunkt nimmt Studer ein. Rahm konnte in den letzten Jahren mit der Röntgenbestrahlung nicht immer einen vollen Erfolg erzielen.

So gelang es bei einem Kranken trotz intensiver Bestrahlung (Herddosis 60 80% HED, vier mal angewandt,) nicht, die Geschwulst auch nur um ein Kleines zu verringern. Der einzige Erfolg war der, daß die Geschwulst nicht mehr weiter wuchs. Ganz allgemein über die Strahlenbehandlung ist zu sagen, daß die Zeitdauer zwischen Bestrahlung und Beginn der Rückbildung verschieden ist. In den meisten Fällen, die Schempp beobachtete, war ein deutlicher Erfolg schon nach 1 3 Wochen festzustellen, in anderen wieder dauerte es bis zu sechs Wochen„ Schempp hatte den Eindruck, daß die weichen, gefäßreichen Geschwülste, die wegen ihrer höheren Wachstumsenergie und der dabei häufigen Blutungen besonders gefährlich sind, leichter und schneller zu beeinflussen, als die harten, weniger schnell wachsenden Formen. Besonders gute Erfolge hat er bei den bedrohlichen Formen erzielt. Große Erfahrungen in der Radium- und Röntgenbestrahlung haben Koch und Eigler und von Eicken gemacht. Sie empfehlen auf Grund ihrer guten Erfolge diese Art der Behandlung von Basalfibroiden als Mittel der Wahl.

Einige Verfasser halten es nicht für empfehlenswert, die Behandlung mit Radiumbestrahlung einzuleiten, da die Röntgenbestrahlung vor allem den Geschwulststiel viel gründlicher zu treffen vermag, als dies beim Radium der Fall ist. Wohl aber könnte man daran denken, ein durch Röntgenstrahlen behandeltes Basalfibroid, bei dem noch ein Resttumor zurückgeblieben ist, oder der nicht anspricht, der Radiumbestrahlung zu unterwerfen. Allerdings meint Schempp, käme dafür dann als gleichberechtigte Behandlung auch die Operation in Frage.

Ich gebe einen Fall von Koch und Eigle wieder:

Kl. Martin, 22 Jahre.

Befund: Nase rechts durch eine den mittleren und unteren Nasengang vollständig ausfüllende weiße, leicht blutende Geschwulst verschlossen. Vom Rachen aus im Epipharynx rechts große, höckerige Geschwulst tastbar. An der rechten Wange, in der Gegend des Bichatschen Fettklumpens eine ziemlich derbe, gegen die Umgebung verschiebliche, abgrenzbare Geschwulstbildung oberhalb und unterhalb des rechten Jochbeins derbe Vorwölbung nach außen.

Wegen der starken Blutungsneigung des im histol. Bild erkennbaren Gefäßreichtums und der

großen Ausdehnung der Geschwulst erfolgt Röntgenbestrahlung.

Von vier Feldern aus (I Wange rechts seitlich, II Oberkiefer rechts von vorn, III Keilbein und Nasenrachen von rechts seitlich, IV Keilbein und Nasenrachen von rechts hinten) werden vom 23. 7. 34 ab täglich auf ein Feld 195 r Oberflächendosis gegeben. Gesamtwirkungsdosis etwa 1170 r, Technik: 4 m A, 180 kV, FAH 30 cm, Feldgröße 8×10 Filterung 0,5 Cu 3,0 Al, HWS 0,84 mm 33,4 r/min.

Bereits während der Bestrahlungsbehandlung wird die Wangengeschwulst kleiner und fester, die Nase allmählich freier. Da aber nach Abschluß der Röntgenbehandlung die Luftdurchgängigkeit der Nase noch nicht ausreicht, und der Kranke hierdurch sehr belästigt wird, erfolgt ab 22. 8. noch eine Radiumbehandlung. Zunächst wird ein mit 0,7 Pt. äquivalent gefiltertes 25 mg Radiumpräparat der Geschwulst für 20 Stunden angelegt (500 mgeh). Am 25. 8. erfolgt noch einmal dieselbe Kontaktbestrahlung mit 650 mgeh. Am 31. 8. wird der Nasenrachenraum mit je 2 mg Radium enthaltenden und 0,3 mm Pt gefilterten Nadeln gespickt. Die Nadeln lösen sich sehr bald und es tritt eine Blutung auf, die eine ausgedehnte Tamponade erforderlich macht. Die verabreichte Dosis beträgt deshalb nur 100 mgeh.

Befund am 4. 9. 34. Der Kranke wird in gebessertem Zustand entlassen. Die Nebenhöhlen sind im Röntgenbild noch verschattet, jedoch ist die Verschattung nicht mehr so dicht, besonders im Keilbein hat sie abgenommen, die Geschwulst im Nasenrachenraum ist noch etwa kastaniengroß und bewegt sich beim Schlucken entsprechend mit.

Befund am 17. 2. 36. Es findet sich in der Nase und im Nasenrachenraum, auch in der Kieferhöhle keine Geschwulst mehr, die Atmung ist frei, Borkenbildung besteht nicht. Das Röntgenbild zeigt gute Durchleuchtung der Nase und des Nasenrachenraums, die rechte Kieferhöhle läßt sich fast vollständig mit Jodipin füllen. Im Bereich der rechten Keilbeinhöhle findet sich eine etwa kirschgroße Verschattung. Aufgrund des Röntgenbefundes wird angenommen, daß im rechten Keil-

bein noch eine Restgeschwulst vorhanden ist, und es erfolgt deshalb eine nochmalige Röntgenbestrahlung der Keilbeingegend mit 10 mal 195 r. Oberflächendosis bei gleicher Technik wie bisher. Gesamtwirkungsdosis etwa 975 r. Der Kranke stellt sich am 3. 7. 36 erneut vor. Es ist nirgends eine Geschwulst festzustellen, Nasenatmung frei, keine Borkenbildung.

Ein übergroßer Fall eines Basalfibroids

Zur Ergänzung der bisherigen Ausführungen seien nun noch Einzelheiten anhand eines in der Chirurgischen Universitätsklinik in München behandelten Falles von ungeheuer ausgedehntem Basalfibroid beschrieben. Am 12. 1. 38 suchte der 20jährige Kranke M. G. die Chirurgische

Klinik auf. Aus Anamese und Befund ergab sich das typische Bild eines Basalfibroids, dessen Ausmaße allerdings so riesenhaft waren, wie man es eigentlich nur von Abbildungen aus der vorrhinologischen Zeit kennt.

Der Krankengeschichte ist zu entnehmen, daß der Kranke bis zu seiner zweiten Impfung im 12. Lebensjahr außer einer einmaligen Masernerkrankung immer völlig gesund und kräftig gewesen, zehn Tage nach der Impfung erstmalig mit Fieber erkrankte. In der Folgezeit traten an den verschiedensten Stellen Eiterherde auf — im Nasenrachenraum bildeten sich Wucherungen, die die Atmung stark behinderten. Da der Kranke an Schlaf und Appetitlosigkeit litt, an Gewicht abnahm und überhaupt das Allgemeinbefinden sich verschlechterte, wurden die Wucherungen im Frühjahr 1931 entfernt. Sie bildeten sich aber schnell wieder, diesmal so stark, daß die Nasenatmung völlig unmöglich wurde. Auch der Allgemeinzustand verschlechterte sich, er neigte zu Ohnmachts- und Erstickungsunfällen. Im übrigen bemerkte er eine allmähliche Anschwellung der rechten Gesichtshälfte.

Am 16. 11. 32 suchte der Kranke einen Arzt auf, der außer dem Befund im Gesicht das für das Alter des Kranken zurückgebliebene Wachstum (1,41 m) und niedrige Körpergewicht von 52 Pfund feststellte. Der Kranke schien gedrückter Stimmung, klagte über Schlaflosigkeit und großes Schlafbedürfnis. Schmerzen der geschwollenen Gesichtshälfte hatte er nicht.

Die ganze rechte Schläfen- und Wangenseite war faustgroß vorgewölbt, bei Betasten fühlte man eine harte über der Haut verschiebliche Geschwulst. In der Rachenhöhle war der weiche Gaumen so stark vorgewölbt, daß die Passage verengt war, ebenfalls füllte die Neubildung in der rechten Nasenhöhle fast die ganze Lichtung aus. Der Kranke wurde ins Straubinger Krankenhaus überwiesen, wo man ihn mit Röntgenstrahlen behandelte, die er aber nicht vertrug, da sie ihn allgemein zu stark schwächten. Auf Wunsch des Vaters wurde der Kranke entlassen.

1933 wurde in der Münchner Hals-Nasen-Ohrenklinik ein Probeausschnitt aus der Geschwulst der rechten Nasenseite gemacht. Stärkere Blutung. Tamponade mit Claudengaze und Druckverband.

Der Probeausschnitt zeigte folgendes Ergebnis:

Ein weiches Fibrom, das an seiner Oberfläche mit Plattenepithel überzogen ist und aus lockerem Bindegewebe besteht und mit reichlichen Gefäßen versehen ist. Die Gefäße sind zum Teil stark erweitert, zum Teil finden sich Andeutungen junger, solider Sprossen.

Das Blutbild zeigt geringgradige Anisocytose:

Hb. 75%, Erytrocyt 4 510 000, F. I. 0,83, Leukocyten 10 300, gr. Lym. 1%, Neutr. 56%, Eos. 1%, Mast 2%, Mono 2%, Übg. 2%, kl. Lymph. 36%.

Nachdem der Kranke dann vier Monate lang nicht behandelt worden war, wurde er am 12. 1. 38 in die Münchener Chirurgische Klinik aufgenommen.

Der erste Röntgenbefund ergab folgendes:

Auf Grund der sehr starken Weichteilschwellung ist der Jochbogen außerordentlich nach außen vorgetrieben und das Ohr durch die Schwellung abgehoben. Im Nasen-

rachenraum sind Teile des Skeletts anscheinend durch Druckatrophie zugrunde gegangen. Man gewinnt den Einblick in eine Höhle, in der man den Zahn des 2. H. W. K. mit seiner Gelenkfläche am Atlas sieht, ein Verhalten, das bei dieser Aufnahmerichtung (Übersichtsaufnahme von vorn nach hinten) normalerweise nicht festzustellen ist. Man hat den Eindruck, daß die Choanen, das Septum und die rechten Anteile der Siebbeinzellen fehlen. Nach vorn wird die Begrenzung des Gesichtsschädels vorgetrieben.

Der Kranke wurde weiter an die Augen- und Hals-Nasen-Ohrenklinik überwiesen.

Befund der Augenklinik ergibt, daß rechts ein Exophtalmus besteht. Das rechte Auge weicht stark nach oben ab, das Bewegungsvermögen des Bulbus ist nach unten und nasalwärts eingeschränkt, temporal aufgehoben. Pupillenreaktion regelrecht, Conjunktiva reizfrei, Stauung der

Ciliargefäße, brechende Medien klar. Iris in Farbe und Zeichnung regelrecht.

Fundus: Papillen leicht atrophisch, Gefäße geschlängelt. Macula und Peripherie regelrecht. Das linke Auge ist in allen Teilen regelrecht. Wegen ungenügender Sehschärfe wurde die entsprechende Brille verordnet.

Befund der Hals-Nasen-Ohrenklinik:

Die vom Epipharynx ausgehende Geschwulst hat sich unter Verdrängung des Gaumensegels nach abwärts bis in den Mesopharynx entwickelt. Nach oben ist die Neubildung, wie auf dem Röntgenbild festzustellen ist, in die Keilbeinhöhlen eingebrochen und hat deren Rückwand und die Sella weitgehend zerstört. Ein in die rechte Nasenwand vorgeschobener Tumorzapfen wölbt den durch Druck erweichten harten Gaumen im Bereich des unteren Nasenganges nach abwärts. Das Nasenseptum ist so weit verdrängt, daß es der linken seitlichen Nasenwand dicht anliegt und so auf die linke Nasenseite für die Atmung vollständig verschließt. Die rechte Kieferhöhle ist durch Ausbuchtung der rechten seitlichen Nasenwand nach seitwärts spaltförmig zusammengedrängt.

Da der Befund der Hals-Nasen-Ohrenklinik ergab, daß die Luftpassage der Nase nur durch einen sehr großen Eingriff wieder herzustellen wäre, der infolge der Unmöglichkeit vollständig zu operieren, nur einen kurzdauernden Erfolg haben würde, ging man in der Chirurgischen Klinik zur abwartenden Behandlung über.

Bei dem Kranken wurde in der Zeit vom 17. 2. bis 9. 4. 38 eine Röntgentiefenbestrahlung durchgeführt.

1. Serie: rechte Gesichtshälfte.
   4200 r Oberflächendosis in 20 Einzelsitzungen,
   Feldgröße 12×18 bei 60 FHA.
   6 MA 190 KV Filter Cu 1,5
2. Serie: 18. 8. bis 29. 8. 2300 r in 10 Einzelsitzungen.
   Feldgröße 12×16 bei 60 FHA
   6 MA 190 KV Filter Cu 1,5
3. Serie: 12. 9. bis 20. 10. 2900 HD.

Pendelgerät nach Dr. Kohler. Drehwinkel 100°.

Herddosis bei 9 cm Herdtiefe 100 r pro Sitzung.

Bestrahlungsbehandlung nach Dr. Kohler.
190 KV 6 MA. Cu 0,75.

Der Kranke hat die Bestrahlung im wesentlichen gut vertragen. Die Geschwulst ist merklich kleiner geworden, war also strahlenempfindlicher, als man erwarten konnte.

Nach längerer Durchführung der Bestrahlung ergibt die Kontrollaufnahme vom 4. 5. 38, daß der Knochenbefund im großen ganzen der gleiche war, wie vor der Bestrahlung. Die Weichteilschwellung scheint allerdings zurückgegangen zu sein. Der Kranke fühlt sich wohl. Am 11. 5. wird er aus der Chirurgischen Klinik entlassen.

Nach Wiederaufnahme am 26. 9. 38 wird der Kranke weiterbestrahlt, worauf die Geschwulst kleiner geworden ist. Über dem Jochbogen besteht noch ein knochenharter Teil, die darunter liegenden Gesichtsteile sind weich geworden, sogar die Nasenlöcher wieder durchgängig.

Am 22. 10. 38 wird die Röntgenbehandlung abgeschlossen. Die Gesichtsteile sind weicher geworden, nur der rechte Jochbogen und das Nasenbein zeigen erhebliche Schwellungen, welche auf die Bestrahlungen weniger anzusprechen scheinen. Der Kranke wird angewiesen, sich zur operativen Entfernung einzufinden.

Zu den Besonderheiten dieses Falles kann man die so auffallenden klinischen Begleiterscheinungen rechnen, die man nicht außer acht lassen darf.

Es liegt nahe, bei der Neubildung mit der gewaltigen Ausdehnung (die Geschwulst ist in die Keilbeinhöhle eingebrochen und hat deren Rückwand und die Sella weitgehend zerstört) daran zu denken, daß diese pathologischen Verhältnisse in der Nähe des Hypophyse nicht ohne Folgen für sie bleiben können. Man begegnet in der Hypophyse einem Organ, dessen funktionelle Bedeutung für normales und krankhaftes Geschehen heute nur zum Teil übersehen werden kann.

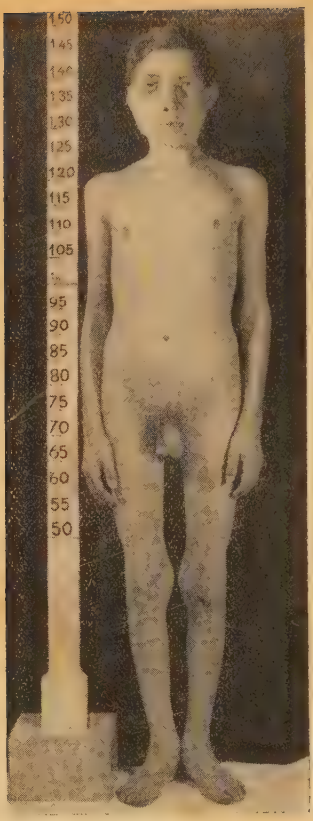

Die Verhältnisse bei der Beziehung der Hypophyse zum Wachstumsvorgang und der sich hieraus ergebenden Störungen liegen heute verhältnismäßig klar. Bildungsstätte des Wachstumshormons sind die eosinophilen Zellen im Vorderlappen. Verminderung oder Fehlen dieser Zellen führen zu mangelhafter Hormonbildung.

Auffallend ist bei dem Kranken, daß die Entwicklung und das Wachstum stark verlangsamt sind. (Siehe Abb.) Man könnte meinen, daß durch Druck der Neubildung die eosinophilen Zellen in ihrer Tätigkeit beeinflußt sind und das Hormon nicht in ausreichender Menge zur Verfügung steht. Auffallend sind die langen Gliedmaße, besonders die Länge der Arme. Im Gegensatz zu der allgemeinen Entwicklungsstörung steht die völlig geistige Entwicklung dieses Kranken, die dem tatsächlichen Alter entspricht.

Kraut nimmt an, daß eine durch Druck bedingte Hyperplasie der Hypophyse eine in mancher Beziehung gesteigerte inkretorische Tätigkeit entfalte. Dies gilt nach seiner Meinung vor allem für die Absonderung des Sexualhormons, das dann in abnormer Menge im Harn zu finden ist. Deshalb haben wir in diesem Falle den Harn des Kranken untersuchen lassen. Sie ergab eine Ausscheidung des Prolan A.

Weiter entstanden kaum auffallende Begleiterscheinungen: Der Hals ist sowohl von Geschwulstteilen als auch von harten Lymphknoten frei. Lunge ohne Befund, die Herzgrenzen sind leicht nach allen Seiten verbreitert, Töne rein, unregelmäßig, schnell. Puls leidlich gefüllt. Der Grundumsatz ist erhöht (23,1%).

Zusammenfassend sei noch einmal gesagt:

In dem beschriebenen Falle des Kranken M. G. handelt es sich um ein übergroßes Basalfibroid, das in früher Jugend beginnend, die ersten krankhaften Erscheinungen im Alter des stärksten Skelettwachstums machte, wie es bei früher beobachteten Fällen von mehreren Verfassern erwähnt wurde. (S. 3) Der klinische Verlauf ist durch Erscheinungen ausgezeichnet, die in ihrer Mannigfaltigkeit ganz und gar im Einklang stehen mit den Fällen, die im Schrifttum aufgezeichnet sind (S. 15). Die ersten auffallenden Erscheinungen waren neben der nasalen Sprache Undurchgängigkeit beider Nasenlöcher, sodaß er sich nicht mehr schnäuzen konnte. Der Junge hatte heftige Atembeschwerden, beim Schlafen wurde er vorübergehend blau, nachts saß er großenteils im Bett, um Luft zu bekommen. Die Geschwulst breitete sich nicht nur im Nasenrachen, der Nase und im Mundrachen aus, sondern ist auch mit ihren Ausläufern in die Keilbein- und Augenhöhle und Schläfengegend hereingewachsen. In der Nase wuchs sie bis zur unmittelbaren Sichtbarkeit nach vorn. Es ist nicht wunderlich, daß der Kranke an öfteren, bedrohlichen Blutungen litt, was sich daraus erklärt, daß die Geschwulst, wie die histologischen Untersuchungen zeigten, sehr gefäßreich ist. Auch durch Stauungen in der Nase und ihren Nebenhöhlen wurde die Blutungsneigung begünstigt. Durch Ernährungsstörungen kam es in der Nase zu Geschwürsbildungen mit jauchigem Zerfall. Die Schäden der weit ausgedehnten Neubildung haben vor allem das Auge getroffen. Sie hat das Auge so stark verdrängt, daß die Iris unter dem Oberlid verschwand und nur noch die Sklera sichtbar war. (Siehe Abbildung). Auffallend ist, daß der Kranke über keine Beschwerden des Trigeminus klagt.

Wegen der starken Blutungsneigung des im histologischen Bild erkennbaren Gefäßreichtums und der großen Ausdehnung der Geschwulst erfolgt Röntgenbestrahlung. Der Kranke berichtet, daß einige Zeit nach der Bestrahlung sich viel eitrige, jauchige Sekretion aus der Nase und dem

Mundrachen einstellte, mit Geschwulststücken, die die Größe einer Haselnuß hatten. So kann man wohl annehmen, daß durch Verödung der Gefäße, die Geschwulst durch Ernährungsstörung zu einer Art Selbstheilung gebracht wurde. Wie man auf den Abbildungen ganz deutlich sieht, ist die Geschwulst der Nase und vor allem der Schläfengegend fast ganz zum Schwinden gebracht, sodaß man mit der Röntgenbehandlung einen sehr guten Erfolg verzeichnen kann.

Für die Arbeit wurde das Schrifttum seit 1877 berücksichtigt und über die einschlägigen Erfolge der Röntgen- und Radiumbehandlung sowie der Operationen berichtet.

Am Schluß der Arbeit danke ich Herrn Dozent Dr. Schörcher für die freundliche Überlassung des interessanten Falles und und für die wertvollen Anregungen und Unterstützung bei ihrer Durchführung.

Schrifttumverzeichnis.

Albrecht: angeführt bei Kröhnke

Alpern, P.: zur Phys. und Pathol. der Hypophysis cerebri Zentralblatt für Hals - Nasen - Ohren S. 90, 1924

Ballo: Histol. Untersuchungen über die typischen Nasenrachenpolypen, bes. ihre Veränderungen bei der Spontanheilung. Zeitschr. für Ohrenheilkunde 1908, Bd. 55, S. 310

Barnevater, K.: 15 Fälle von Nasenrachenfibromen Zentralblatt für die gesamte Chirurgie und ihre Grenzgebiete. Bd. 82, S. 258. 1937

Beck und Rapp: Archiv für Laryngologie 33, 159, 1920

Beck und Rapp: Handbuch der Strahlentherapie 2, S. 577, 1926

Berven: Handbuch der gesamten Strahlenheilkunde 2, 735, 1931

Breitländer: Archiv klin Chir. 139. 211—224, 1926

Benjamins, C. E.: Le diagnostic et le traitement par l'electrocoagulation du fibrome naso pharyngien. Revue de Laryng. 1936, 57, (957—69) Zentralorgan für die gesamte Chirurgie und ihre Grenzgebiete 83 S. 180, 1937

Bentsch: Beiträge zur Beurteilung der chirurg. Behandlung der Nasenrachenpolypen. Inaug. Dissertation 1877

Calderin, Martin: Ueber die innere Sekretion der Rachenmandel. Zentralblatt für Hals - Nasen - Ohren 3. Bd., S. 86, 1923

Carco Poalo: Hypophysärer Feminismus bei adenoiden Vegetationen Internationales Zentralblatt für Ohrenheilkunde und Rhino-Laryngologie. Band 39, S. 221, 1934

Citelli: Ueber die physiol.-patholog. Beziehungen zwischen Hypophysensystem und verschiedenen chronischen Erkrankungen des Nasenrachens. Zeitschrift für Laryngologie, H. 3, 1912

Coenen: Chirurgie des Pharynx im Handb. der prakt. Chirurgie 4, S. 1333—1345

Coenen: Das Basalfibroid, ein Skelettumor. M. m. W. 1923, S. 829

Coenen: Die Genese des Basalfibroids. Zentralblatt für Chirurgie 1922. Bd. 49, S. 892

Coenen: Zentralblatt, Hals - Nasen - Ohrenheilkunde 1924, S. 183

Denker: Zur operativen Behandlung der typischen Nasenrachenfibrome. Zeitschrift für Ohrenheilkunde, Bd. 64, S 1, 1912

Denker: Weitere Erfahrungen über die Behandlung der typischen Nasenrachenfibrome. Mschr. für Ohrenheilkunde, Bd 55, S. 1020 1921

Ferreri Gh.: Ueber den wahren Ursprung der Nasenrachenfibrome. Mschr für Ohrenheilkunde und Laryngo-Rhinologie 55 Jahrg. 7. H. S. 1068, 1921

Fock: Zur Pathologie und Klinik der Nasenrachenfibrome. Der Hals-Nasen - Ohrenarzt, 2. Teil. Bd. 42, H. 3—4, S. 180, 1936

Ginsberg, A. L.: Zur Frage über Fibrome des Nasenrachens Internationales Zentralblatt für Ohrenheilkunde und Rhinolaryngologie, Bd. 33, H. 4—6, 1933

Greif, M.: 2 operativ behandelte Fälle von Nasenrachenfibromen- Internationales Zentralblatt für Ohrenheilkunde - Rhino - Laryngologie, Bd. 35, Heft 1—4, S. 251, 1932

Güssow: Beitrag zur Genese der Nasenrachenfibrome. Zeitschrift für Ohrenheilkunde, Bd. 82, S. 103, 1922

Hellat: Die sogen. fibrösen Nasenrachenpolypen. Archiv für Laryng. Bd. 25, S. 329, 1911

Hofer: Zentralblatt für Laryngologie, S. 253, 1920

Jacques, M.: Soc. de med Nancy
Zentralblatt für Hals - Nasen - Ohren, S. 306, 1923

Jüngling: Röntgenbehandlung chirurgischer Krankheiten
Hirgel, Leipzig, 1924

Jüngling: M. m. W. Nr. 26, 1919

Jüngling: M. m. W. Nr. 41, 1920

Jüngling: Strahlentherapie 12, S. 178

Jüngling: Strahlentherapie 14, S. 786

Knapp: Erfahrungen bei der Behandlung von Basalfibroiden. Hals-Nasen - Ohrenarzt, 1. Teil, Bd. 29, Heft 3, 1938

Koch, F.: Zur Klinik der intrakraniellen Komlikationen bei Basalfibroiden Archiv für Ohr usw. Heilkunde, Bd. 139, H. 4, 378

Koch, Joh. und Eigler: Archiv für Nasen - Ohren - Kehlkopf - Heilkunde, Bd. 142, S. 1

Kraus: Zentralblatt für allgemeine Pathologie Nr. 11, Bd. 70, S. 410, 1938

Krecke: Strahlentherapie, Bd. 8, S. 1, 1918

Kröhnke, J.: Kritisches und Neues über röntgenbestrahlte Basalfibroide. Dissertation 1931

Kutvirt, O.: 2 Nasenrachenraumtumoren. Zentralblatt für Hals - Nasen - Ohren - Heilkunde, Bd. 1, S. 545, 1922

Ledermann und Kuznitzki: Ueber die radiologische Behandlung von Nasenrachengeschwülsten. Strahlentherapie, Bd. 8, S 23, 1918

Lucke: Grundzüge der Pathologie Physiologie

Malan, A.: Del fibroma rinofaringeo. Torino 9. Oktober 1936 Zentralblatt für Hals - Nasen - Ohrenheilkunde. August 1938

Nelson, Roy F.: Nasopharyngeal fibroma. Report of a case in which a surgical approach was employed. Archiv of Oto - laryng H 27 S. 313—316, 1938. Zentralblatt für Hals - Nasen - Ohren - Krankheiten Juli 1938

Payer: Zur Technik der operativen Entfernung gr. Nasenrachenfibrome. Zentralblatt für Chir., Bd. 40, S. 871, 1913

Pouchand: Polype fibro-muquenx naso - pharyng.
Revue de Chir. Nr. 7, 1890

Rahm: Röntgentherapie des Chir., S. 380, 1927

Renkhoff, E. O.: Beiträge zur Therapie des Nasenrachenfibroms, Frankfurt a. M. Diss. 1937

Schempp: Behandlung des Basalfibroids mit Röntgenbestrahlung. Zentralblatt für Chir., Bd. 2232, 1924

Schempp: Ergebnisse der med. Strahlenforschung, Bd. III, S. 665, 1928

Schmidtmann: Das Nasenrachenfibrom. Handbuch der spez. pathol. Anatomie und Histol., Bd. 3, 1, 1928

Studer, W.: Ueber die Nasenrachenfibrome. Schweizer Med. Wochenschrift Nr. 21, Jahrgang 52
Zeitschrift für Nasen-Hals-Ohren, 1. Bd., 1922

Szmurlo: Ueber die sogen. Nasenrachenpolypen sowie deren Behandlung. Zeitschrift für Lar. Rhin. und ihre Grenzgebiete, Bd. 7, S. 473, 1915

Szmurlo: Bemerkungen zu den therapeutischen Indikationen der sog. Nasenrachenpolypen, ref. Zentralblatt für Hals-Nasen-Ohrenheilkunde, Bd. 8, S. 345

Torrini: Adenoide Vegetationen. Zentralblatt für Hals-Nasen-Ohrenheilkunde, Bd. 3, S. 77, 1923

Trautmann: Fibrome an den Tonsillen und an der Schädelbasis. Zeitschrift für Ohrenheilkunde, Bd. 1, S. 241, 1922

Uschermann: Ueber die sog. fibrösen Nasenrachenpolypen. Mtschr. für Ohrenheilkunde, Bd. 46, S. 663, 1912

Wiskowski, B.: Zum klinischen Bilde des spontanen Schwundes der juvenilen Nasenrachenfibrome. Zeitschrift für Hals-Nasen-Ohren, 3. Bd., S. 385, 1923

Zimmermann: Zur Operationsfrage des Nasenrachenfibroms. Beitr. zur Anat. usw. des Ohres, Bd. 23, S. 698, 1926.

Lebenslauf.

Ich, Irene, Irmgard, Ilse Beuth, wurde am 15. August 1912 zu Osterode (Ostpr.) als Tochter des Kreissparkassendirektors Paul Beuth und seiner Ehefrau Toni, geb. Wagner, geboren. Nach Besuch des Kaiserin-Auguste-Viktoria-Lyzeums in Osterode (Ostpr.), wo ich 1933 die Reifeprüfung bestand, war ich im freiwilligen Arbeitsdienst vom Mai bis Dezember 1933 in Schlesien. Von 1935 bis 1938/39 studierte ich in Königsberg und München. Im Herbst 1938 legte ich das Staatsexamen der Zahnheilkunde ab.